

TERAPIA DE CONTENSÃO INDUZIDA EM UM PACIENTE COM ACIDENTE VASCULAR ENCEFÁLICO

CONSTRAINT-INDUCED MOVEMENT THERAPY ON A PATIENT WITH STROKE

Vitor Vieira Neto¹, Evelin Vicente²

66

RESUMO

O Acidente Vascular Encefálico (AVE) é definido como uma interrupção do fluxo sanguíneo para o encéfalo, ocasionando danos na função neurológica. É caracterizado pelo acometimento do hemicorpo contralateral ao hemisfério cerebral lesionado, sendo a funcionalidade do membro superior mais difícil de recuperar. Objetivo: Avaliar a funcionalidade do membro superior acometido de um paciente com AVE antes e após aplicação da Terapia de Contensão Induzida (TCI). Métodos: A pesquisa caracteriza-se como um estudo piloto, composto por um paciente, do sexo masculino, 62 anos, com diagnóstico clínico de AVE Isquêmico há 18 meses. O paciente apresentava hemiparesia em hemicorpo esquerdo, diminuição da funcionalidade, déficits sensoriais e perceptuais. Ele foi avaliado, em um primeiro momento, pela escala própria da TCI, *Wolf Motor Function Test* (WMFT) e, posteriormente, foi aplicado o protocolo com 12 exercícios para o membro superior acometido e, ao término das 08 sessões, o paciente foi reavaliado pela mesma escala da TCI. Resultados: Observamos as tarefas avaliadas pelo *Wolf Motor Function Test* antes e depois da aplicação da TCI, onde se destaca a melhora significativa nas funções do membro superior com uma diferença entre o tempo médio de execução antes da intervenção de $7,53 \pm 5,21$ e após $4,20 \pm 2,68$ ao tratamento. Conclusão: Pode-se concluir que o tratamento da TCI, por se tratar de tarefas que estimulem, tanto a função motora como a função cognitiva, de forma intensiva, conseguimos uma melhora significativa da funcionalidade do membro superior parético mais ativo nas atividades de vida diária do paciente.

Palavras-chave: Acidente vascular cerebral, Terapia por Exercício, Extremidade Superior.

ABSTRACT

Stroke is defined as an interruption of blood flow to the brain, causing damage to the neurological function. It is characterized by the involvement of the hemibody contralateral to the injured cerebral hemisphere, and the functionality of the upper limb is more difficult to recover. Objective: To evaluate the functionality of the affected upper limb of a patient with stroke before and after the application of Induced Congestion Therapy (ICT). Methods: The research is characterized as a pilot study, composed of a male patient, 62 years old, with clinical diagnosis of Ischemic Stroke

¹ Acadêmico do Curso de Fisioterapia da Universidade do Extremo Sul Catarinense, Unesc, SC.

² Fisioterapeuta e Docente do Curso de Fisioterapia da Universidade do Extremo Sul Catarinense, Unesc, Santa Catarina, Brasil

for 18 months. The patient presented hemiparesis in the left hemisphere, decreased functionality, sensory and perceptual deficits. It was first evaluated by the TCI scale of the Wolf Motor Function Test (WMFT) and afterwards the protocol was applied with 12 exercises for the affected upper limb and at the end of the 08 sessions the patient was reassessed by the same TCI scale. Results: We observed the tasks evaluated by the Wolf Motor Function Test before and after the application of the TCI, where the significant improvement in the functions of the upper limb is highlighted, with a difference between the mean execution time before the intervention of 7.53 ± 5.21 and after 4.20 ± 2.68 to the treatment. Conclusion: It can be concluded that the treatment of ICF, because these are tasks that stimulate both motor function and cognitive function in an intensive way, we achieve a significant improvement of the functionality of the active upperpartic member in the activities of daily living of the patient.

Key-words: Stroke, Exercise Therapy, Upper Extremity

INTRODUÇÃO

O Acidente Vascular Encefálico (AVE), antes conhecido como Acidente Vascular Cerebral (AVC), é a terceira causa de morte mundial, precedida apenas pelas cardiopatias em geral e pelo câncer^{1,2}. O AVE é definido como uma interrupção do fluxo sanguíneo para o encéfalo, ocasionando danos na função neurológica³. Apresenta-se como a principal causa de incapacidade em longo prazo; os sobreviventes geralmente vivem de um a oito anos após o AVE e a maioria experimenta diferentes graus de deficiência crônica, que limitam as suas capacidades funcionais e cognitivas, afetando as atividades da vida diária⁴.

Os principais tipos de AVE's são o hemorrágico e o isquêmico, os dois acontecem por crise arterial hipertensiva ou por uma alteração sanguínea em que ocorrem problemas de coagulação⁵. O AVE hemorrágico acontece quando veias e artérias se rompem, fazendo um extravasamento de sangue dentro do cérebro (hemorragia intracerebral) ou para o lado mais externo, ou seja, entre o cérebro e a aracnoide (hemorragia subaracnóidea). O AVE isquêmico é o mais comum e ocorre com a obstrução de uma artéria no cérebro, interrompendo o fluxo sanguíneo naquele local. Esses casos são chamados de trombozes arteriais e embolias cerebrais⁶.

Trombose é a formação de um coágulo de sangue dentro do vaso, geralmente, sobre uma placa de gordura (aterosclerose), levando a uma obstrução total ou parcial. A embolia também é um coágulo ou uma placa de gordura (ateroma), geralmente na artéria carótida, obstruindo o fluxo sanguíneo, causando (falta de oxigenação) isquemia definitiva ou temporária. Quando a embolia é temporária, o sangue volta a passar após um período de minutos a horas, fenômeno conhecido como Ataque Isquêmico Transitório (AIT), em que a o indivíduo afetado não apresenta sequelas. A sintomatologia depende de uma série de fatores, incluindo a localização do processo isquêmico, o tamanho da área isquêmica, a natureza e funções da área envolvida e a disponibilidade de um fluxo sanguíneo colateral⁷.

No AVE, o indivíduo pode apresentar comprometimento da força muscular (Paresia), coordenação motora e equilíbrio, alteração da sensibilidade e espasticidade dos membros afetados. O controle e o uso de movimentos seletivos, no tronco, em indivíduos com sequelas de AVE estão muito prejudicados com fortes evidências de que o controle de tronco seria um dos preditores de melhora funcional após o AVE. Isso fica mais evidente quando pensamos que o déficit na estabilidade de tronco após AVE pode impactar a recuperação do desempenho funcional global⁸.

O AVE é caracterizado pelo acometimento de um hemisfério que se caracteriza Hipotonia muscular (flacidez), associada a hiporreflexia, ou mesmo arreflexia, caracterizam as primeiras sequelas do AVE, fase aguda. A partir deste momento já torna-se possível caracterizar a lesão como piramidal. Serão característicos do paciente que sofreu AVE o Sinal de Babinski. Esse quadro de hipotonia evolui para hipertonia, fase crônica, de uma maneira progressiva, lenta, e com sintomas não específicos.

Não há um tempo exato para a passagem de um estágio para o outro, visto que existem variações de pessoa para pessoa. A partir do momento em que a espasticidade surge, torna-se possível caracterizar a atitude de Wernicke-Mann, na qual há um padrão flexor em membro superior e um padrão extensor em membro inferior do hemisfério acometido. Serão característicos a exacerbação de reflexos profundos e clônus⁹.

O cérebro é capaz de se reorganizar, resultando em melhora cognitiva nos primeiros meses após o AVE¹⁰. No entanto, alguns pacientes, com AVE

dependendo da localização e extensão da lesão, podem apresentar déficits neurológicos como motor, sensível, visual, crises epiléticas, depressões, disfagia e alterações das funções cognitivas e podem evoluir sem melhora passando a desenvolver demência e déficits funcionais^{11,12}.

A reabilitação pode ser eficaz em pacientes com AVE, sendo a Fisioterapia benéfica na melhora da função e, também, no aprimoramento das atividades de vida diária¹³. O membro superior contribui com componentes importantes para o desempenho das atividades de vida diária¹⁴. A disfunção dos membros superiores após o AVE é tipicamente caracterizada por movimentos fracos e lentos, falta de coordenação e aumento do deslocamento do tronco¹⁵.

A Terapia por Contensão Induzida (TCI) é um procedimento de reabilitação da neuropsicologia que tem a função de recuperar o membro superior acometido por uma lesão¹⁶. O procedimento foi desenvolvido por Edward Taub e colaboradores na Universidade do Alabama (UAB) em Birmingham, nos EUA e trata-se de um protocolo terapêutico que consiste em três componentes: treinamento intensivo orientado à tarefa, métodos de transferência e restrição da extremidade menos afetada¹⁷. A característica principal da TCI é a combinação desses componentes de tratamento de maneira sistematizada e integrada para induzir o paciente a utilizar o MS mais afetado^{18, 19}.

A recuperação da função do membro superior é uma das partes mais difíceis do tratamento fisioterapêutico e, geralmente, se dá em longo prazo²⁰. A TCI é uma terapêutica que vem sendo estudada nesses pacientes. Entretanto, existem poucos trabalhos científicos sobre esta terapia, o que justifica a necessidade de trabalhos que evidenciem os benefícios desta técnica. Então o presente estudo teve como objetivo avaliar a função físico-funcional do membro superior acometido em pacientes com AVE antes e após a TCI.

METODOLOGIA

A pesquisa se caracteriza como um estudo piloto composto por um paciente do sexo masculino, 62 anos, com diagnóstico clínico de AVE Isquêmico há 18 meses, que frequenta o Serviço de Fisioterapia das Clínicas Integradas da UNESC. O paciente apresenta hemiparesia em hemicorpo esquerdo, diminuição da funcionalidade, déficits sensoriais e perceptuais.

O estudo foi submetido e aprovado pelo Comitê de Ética em Pesquisa em Humanos (CEP) da Universidade do Extremo Sul Catarinense - UNESC sob parecer nº 2.700.733. Após, foi feito o convite ao paciente e tendo o seu aceite, com a assinatura do termo de Consentimento Livre e Esclarecido, foi iniciado a coleta de dados.

O paciente foi avaliado, em um primeiro momento, pela escala própria da TCI, sendo ela a *Wolf Motor Function Test* (WMFT), validada para aplicação no Brasil. Para execução do teste o paciente assumiu a posição sentada em cadeira com encosto, com flexão do joelho e quadril a 90^a e cabeça em posição neutra com uma mesa em sua frente, após foi obedecendo aos comandos verbais do terapeuta e realizado as atividades propostas na escala.

Posteriormente, foi realizada a aplicação do protocolo com 12 exercícios (Figura 1) para o membro superior acometido, trabalhando a função motora, grossa e fina, durante 08 sessões consecutivas, de segunda a sexta feira, com duração de 40 minutos. No primeiro exercício, o paciente tinha que realizar o movimento de flexão e extensão do cotovelo utilizando um rolo sobre a massa de modelar (Aquecimento). O segundo exercício consistia em colocar as fichas na massa de modelar. O terceiro exercício foi de encaixar as tomadas. O quarto exercício foi de colocar o prendedor na placa. O quinto exercício consistiu em fazer o movimento de girar a chave. O sexto exercício foi de combinação das peças. O sétimo exercício foi a atividade com o tabuleiro, na qual o paciente tinha que montá-lo de acordo com a ficha escolhida. O oitavo exercício foi de encaixar os elásticos no copo. O nono exercício foi de colocar as bolas de gude no Power

Web. O décimo exercício foi a atividade do copo, na qual o paciente realizava o movimento de levá-lo a boca. O décimo primeiro exercício foi o de montar a torre. O

décimo segundo exercício foi o do labirinto. Do segundo ao último exercício as atividades foram cronometradas.

Figura 1. Protocolo de Exercícios da TCI.



Fonte: Dados da pesquisa, 2018.

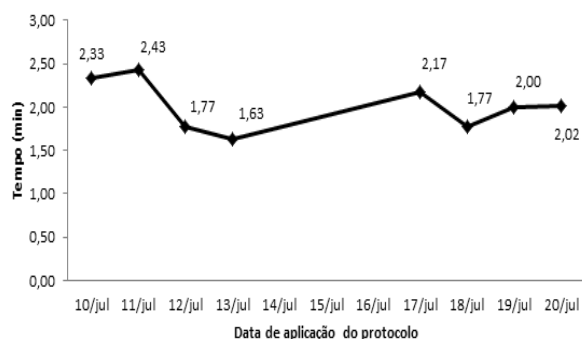
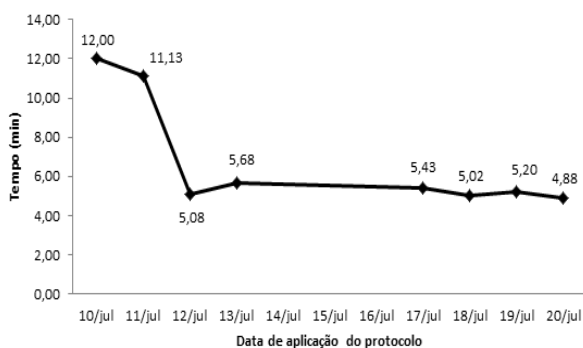
Ao término das 08 sessões o paciente foi reavaliado pela mesma escala da TCI. Os dados coletados foram analisados com auxílio do software IBM *Statistical Package for the Social Sciences* (SPSS) versão 22.0. As variáveis quantitativas foram expressas por meio de média e desvio padrão.

Os testes estatísticos foram realizados com um nível de significância $\alpha = 0,05$ e, portanto, confiança de 95%. A distribuição dos dados quanto à normalidade foi avaliada por meio da aplicação do teste de Shapiro-Wilk ($n < 50$). A comparação entre a média do tempo de realização das atividades antes e depois foi realizada por meio da aplicação do teste T de Wilcoxon, foi adotado como nível de significância $p < 0,05$.

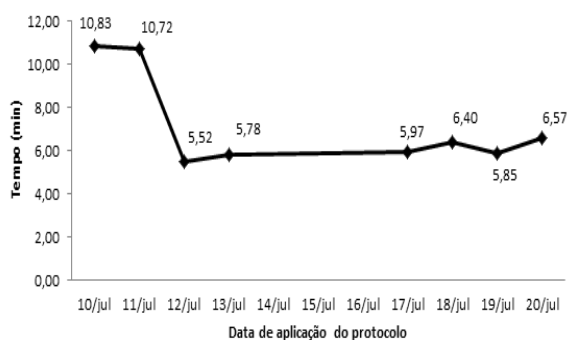
RESULTADOS

A amostra foi composta por um paciente do sexo masculino, com diagnóstico clínico de AVE, apresentando diminuição da funcionalidade, déficits sensoriais e perceptuais em membro superior esquerdo e, tendo as habilidades cognitivas preservadas. Na figura 2, podemos observar os dias e o tempo que os pacientes levaram para realizar cada atividade do protocolo durante o tratamento, havendo uma melhora consecutiva na realização das atividades.

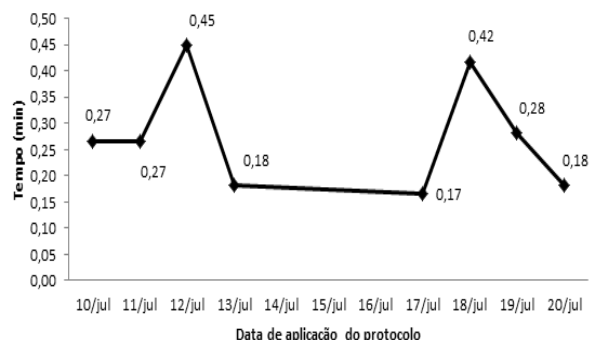
Figura 2. Aplicação do Protocolo: Atividades nº 2 a nº 12.



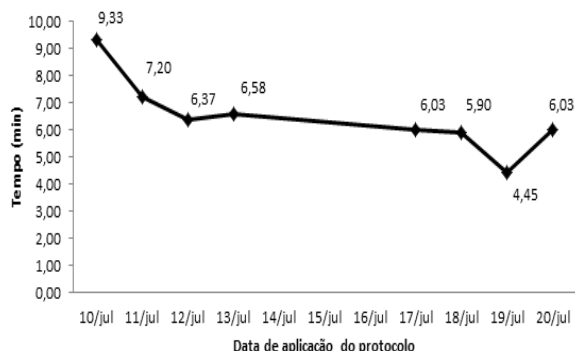
Atividade 2



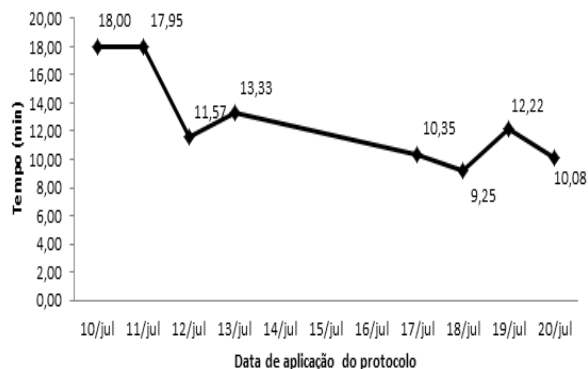
Atividade 3



Atividade 4

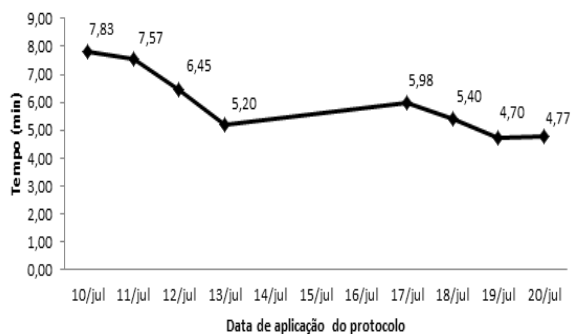
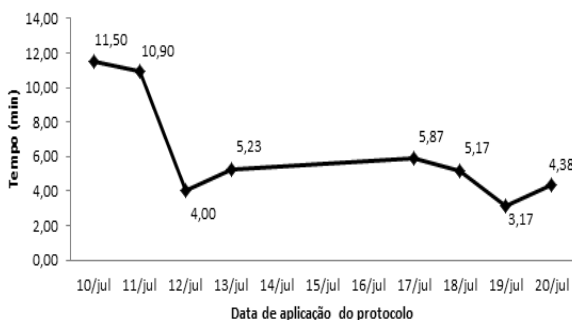


Atividade 5

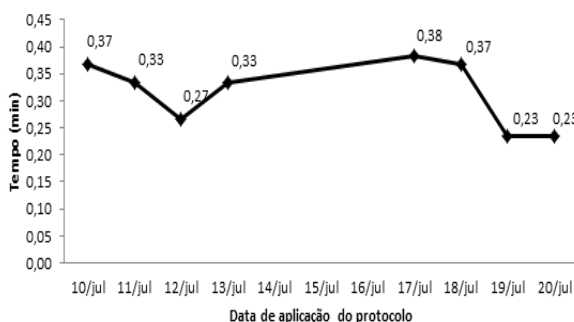


Atividade 6

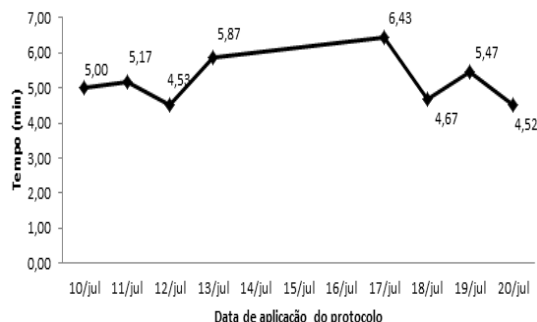
Atividade 7



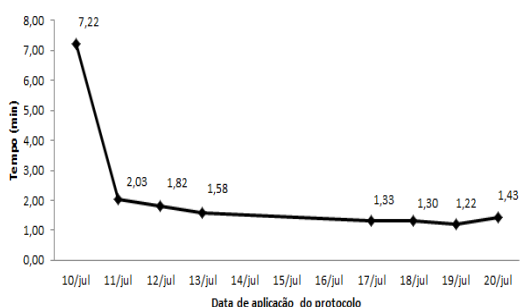
Atividade 8



Atividade 9



Atividade 10



Atividade 11

Atividade 12

Na Tabela 1, observamos as tarefas avaliadas pelo *Wolf Motor Function Test* antes e depois da aplicação da TCI, a qual se destacam funções como abdução, extensão de membros superiores, além de atividades funcionais como alcançar, retroceder, levantar, virar e dobrar a toalha. Dentre as atividades que apresentaram maior desempenho após a aplicação do protocolo destacam-se empilhar peças a qual passou de 16 minutos para 5 minutos e virar cartas ao qual evoluiu de 22 minutos para 13 minutos de realização.

Tabela 1. Teste de Função Motora de Wolf

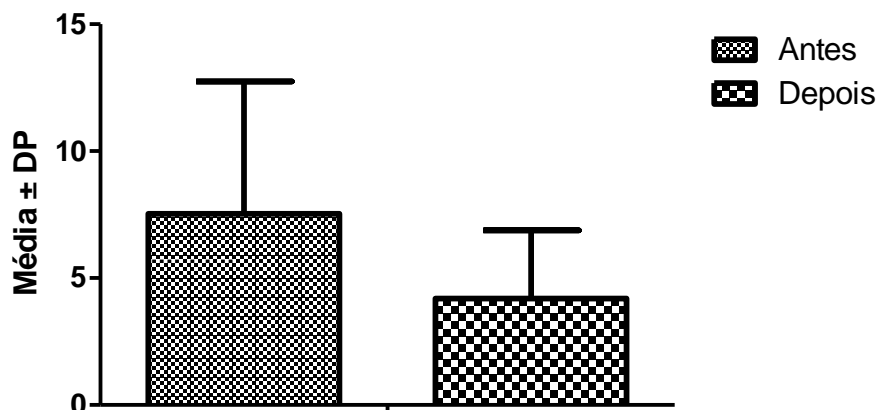
	Tempo (min)		Valor-p*
	Antes	Depois	
Média ± Desvio Padrão	7,53 ± 5,21	4,20 ± 2,68	0,003
Tarefas			
AB na mesa (lado)	3	2	
AB na caixa (lado)	4	5	
Extensão do cotovelo (lado)	3	3	
Extensão do cotovelo com peso	9	5	
Mão na mesa (frente)	3	2	
Mão na caixa (frente)	5	4	
Alcançar e retroceder	8	3	
Levantar lata	7	3	
Levantar lápis	5	5	
Levantar clip de papel	7	4	
Empilhar peças	16	5	
Virar cartas	22	13	
Virar chave	5	2	
Dobrar toalha	9	3	
Levantar cesta	7	4	

*Valor obtido após aplicação do teste T de Wilcoxon.

Fonte: dados da pesquisa, 2018.

Na Figura 3, estão ilustrados os resultados após a aplicação do protocolo da TCI, na qual verificamos uma diferença na avaliação do paciente entre o tempo médio de execução antes ($7,53 \pm 5,21$) e após ($4,20 \pm 2,68$) o tratamento. Esta diferença foi significativa, $p=0,03$.

Figura 3. Teste da Função Motora de Wolf



* p=0,03.

Fonte: Dados da pesquisa, 2018.

DISCUSSÃO

O presente estudo foi realizado com um paciente de 62 anos e evidenciou que é significativa a diferença de pontuação do teste de função motora de WOLFT após a aplicação do protocolo de TCI, mostrando que houve diminuição do tempo de realização das atividades propostas. Um estudo de Garcia²¹ determinou as mínimas alterações detectáveis. Com base nesse estudo, houve melhora clinicamente significativa para os pacientes e vale ressaltar que essa melhora significativa, no teste funcional, refletiu em uma maior capacidade de manipular objetos pequenos e maior independência para tarefas bilaterais, conforme relatos dos pacientes. Além disso, este tempo na realização das tarefas, apesar de aumentar após um intervalo de tempo do tratamento, se manteve menor do que o tempo gasto antes da terapia.

Este resultado corrobora com o estudo de Levy²², onde a pesquisa mostra que a TCI é uma técnica efetiva na recuperação funcional do MS parético. Pessoas que, no período após o AVE, foram submetidas à TCI tiveram seu tempo de desempenho motor melhorado em uma média de 24% imediatamente após um período de treinamento de 2 semanas, continuando a melhorar até 3 meses após o treinamento. Segundo Brof²³, também com a utilização da TCI adaptada, pôde-se observar a permanência dos ganhos obtidos na função motora da extremidade

superior parética afirmando que a TCI apresenta uma maior progressão da função motora do membro superior ao final do tratamento, se comparado com outras terapias.

No WMFT pré e pós seguimento, segundo Biasibetti²⁴, houve uma diminuição da pontuação em relação a média de tempo que o paciente levou para completar as tarefas do WMFT de 3,53 segundos, no pré tratamento, 1,49 segundos, no pós, e 2,04 segundos após 1 mês. O que mostra que os resultados do WMFT melhoraram no pós tratamento. Porém, houve um aumento do tempo no período que seguiu a terapia, mas, mesmo assim, os ganhos do paciente se mantiveram melhores que no pré tratamento.

Estudos demonstram que essa melhora na funcionalidade parece ser consequência da reversão do não uso aprendido e da reorganização cortical uso-dependente no estudo de Gianlorenço²⁶ os resultados mostraram diferença significativa nas avaliações pré e pós-tratamento na quantidade e na qualidade do movimento, assim como no teste WMFT que demonstrou diferença significativa para o tempo e para qualidade de movimento. Esses dados caracterizam uma melhora significativa na funcionalidade do membro superior parético nesses pacientes.

Qiang²⁵ avaliou a função motora dos pacientes após AVE com um grupo de terapia de contenção induzida e grupos intensivos de reabilitação convencional onde melhoraram significativamente os escores de capacidade funcional no Teste de Função Motora em comparação ao grupo de reabilitação convencional após 2 semanas de tratamento ($p < 0,05$), mas todos os grupos alcançaram níveis comparáveis no fim de 4 semanas de intervenção. Entretanto, apenas a intervenção terapêutica contenção induzida mostrou efeitos robustos e sistemáticos sobre os escores de capacidade funcional, revelados pela grande, positiva e significativa correlação entre os escores iniciais e os escores 2 e 4 semanas após a intervenção, a terapia de contenção induzida mostrou uma aparente vantagem sobre a intervenção convencional e a reabilitação convencional intensiva para pacientes após o AVE.

Apesar do número pequeno de artigos quando comparamos os resultados observamos que os pacientes conseguem melhorar o escores depois da intervenção, os artigos também evidenciam que seja necessário uma manutenção

da TCI, pois mesmo os pacientes não retornando à pontuação do pré-teste obtiveram um declínio desta pontuação, que em hipótese, poderia ser melhorada com a manutenção do tratamento.

CONCLUSÃO

Esse estudo mostra que a TCI é uma técnica efetiva na funcionalidade do membro superior parético após AVE. Ela é uma técnica de origem estadunidense e, ainda, são escassos os números de artigos no Brasil que verificaram a funcionalidade do membro superior parético após o uso da TCI isoladamente. Sugere-se que isso ocorra devido à baixa adesão do paciente à técnica, por ser uma terapia intensiva, havendo a necessidade de mais estudos mostrando a eficácia da terapia precoce ou tardia nos pacientes após AVE e atribuir outras terapias mais tradicionais e utilizar a própria TCI também de forma modificada.

Os resultados favoráveis para o paciente desta amostra pode ser explicado tanto por se tratar de uma terapia intensiva, mas também por se tratar de tarefas que estimulem também a função motora como a função cognitiva, sendo assim, atividades de dupla tarefa, tem o ato motor e tem que seguir as regras, prestar atenção e claro as repetições para assim termos um aprimoramento da performance motora. O próprio paciente relatou não negligenciar o membro superior parético após a aplicação do protocolo e em casa dizia estar mais atento no uso membro superior acometido.

REFERÊNCIAS

1. Faria ACA, Martins MM, Schoeller SD, Matos LO. Care path of person with stroke: from onset to rehabilitation. Rev Bras Enferm [Internet]. 2017;70(3):495-503
2. Roger VL, Go AS, Lloyd-Jones DM, Benjamin EJ, Berry JD, Borden WB, et al. Estatísticas de doenças cardíacas e derrames - atualização de 2012: um relatório da American Heart Association. Circulação [Internet]. 2012 [cited 2013 Jan 11]; 125 (1): e2-e220.

3. Oliveira BC, Garanhani ML, Garanhani MR. Caregivers of people with stroke - needs, feelings and guidelines provided. *Acta Paul Enferm* [internet]. 2011 [cited 2015 Jan 20];24(1):43-9.
4. Garcial JM, Knabbenl RJ, Pereira ND, Ovando AC. Terapia por Contensão Induzida (TCI) em adolescentes com hemiparesia espástica: relato de caso. *Fisioter. mov.* vol.25 no.4 Curitiba Oct./Dec. 2012
5. Piassaroli CAP, Almeida GC, Luvizotto JC, Suzan ABBM. Modelo de Reabilitação Fisioterápica em Pacientes Adultos com Sequelas de AVC Isquêmico. *Ver Neurocienc* 2012;20(1):128-137.
6. Lima Isis Brito de, Pernambuco Leandro. Morbidade hospitalar por acidente vascular encefálico e cobertura fonoaudiológica no Estado da Paraíba, Brasil. *Audiol., Commun. São Paulo*, v. 22, e1822, 2017.
7. Amlie Lefond, Catherine, MD. Evaluation and Acute Management of Ischemic Stroke in Infants and Children. *Continuum (Minneapolis)*. 2018 Feb; 24 (1, Neurology Child): 150-170.
8. Mota DVN, Meireles ALF, Tavares VM, Almeida RCAI. Mirror therapy for upper limb rehabilitation in chronic patients after stroke. *Fisioter mov.* 2016 Jun. [citado 2018 Abr 12].
9. Denti I, Agosti M, Franceschini M. Outcome predictors of rehabilitation for first stroke in the elderly. *EUR J PHYS REHABIL MED* 2009;44:3-11
10. Barker-Collo S, Feigin VL, Parag V, Lawes CMM, Senior H. Auckland Stroke Outcomes Study. Part 2: Cognition and functional outcomes 5 years poststroke. *Neurology* 2010;75:1608-1616.
11. Túbero GS, Gobbi S, Teixeira CVL, Pereira JR, Shigematsu R, Canonici AP. Effects of square stepping exercise in patients with sequel of cerebrovascular accident. *Fisioter. Mov.*, Curitiba, v. 27, n. 2, p. 229-237, abr./jun. 2014
12. Pedreira LC, Lopes RLM. Cuidados domiciliares ao idoso que sofreu Acidente Vascular Encefálico. *Rev Bras Enferm* [Internet]. 2010 [citado 2012 Ago 15]; 63 (25): 837-40.
13. Magalhães, Boas LV. Acidente vascular cerebral e pronto-socorro. *ComCiência* [online]. 2009, n.109, pp. 0-0. ISSN 1519-7654.
14. Bang DH, Cho HS. Effect of body awareness training on balance and walking ability in chronic stroke patients: A randomized controlled trial. *Journal of Physical Therapy Science*, 28, 198-201.
15. Bang DH, Cho HS. Effect of body awareness training on balance and walking ability in chronic stroke patients: A randomized controlled trial. *Journal of Physical Therapy Science*, 28, 198-201.

16. Araújo LS, Tamashiro V, Deamo RA. Terapia por contensão induzida: revisão de ensaios clínicos. *Fisioter. Mov.*, Curitiba, v. 23, n. 1, p. 153-159, jan./mar. 2010.
17. Garcia JM, Knabben RJ, Pereira ND, Ovando AC. Terapia por Contensão Induzida (TCI) em adolescentes com hemiparesia espástica: relato de caso. *Fisioter. mov.* vol.25 no.4 Curitiba Oct./Dec. 2012
18. Durward B, Baer G, Wade J. Acidente vascular cerebral. In: Stokes M, *Neurologia para fisioterapeutas*. São Paulo: Premier, 2010. p 83-9.
19. Faria ACA. Uma pessoa após AVC: transição da autonomia para a dependência [dissertação]. Porto: Escola Superior de Enfermagem do Porto; 2014.
20. European Stroke Organization. Recomendações para o tratamento do AVE isquêmico. 2012 Ago15.
21. Garcia JM, Knabben RJ, Pereira ND, Ovando AC. Terapia de contensão induzida (TCI) em adolescentes com hemiparesia espástica: relato de caso. *RevFisioterMov* 2012;25(4):895-906
22. Levy CE, Nichols DS, Schamalbrock PM, Keller P, Chakeres DW. Functional mri evidence of cortical reorganization in upper-limb stroke hemiplegic treated with constraint-induced movement therapy. *Am J Phys Med Rehabil* 2001; 80:4-12
23. Brol AM; Bortoloto F; Magagnin NMS. Tratamento de Restrição e Indução do Movimento na Reabilitação Funcional de Pacientes pós AVC: Uma Revisão Bibliográfica. *Rev. FisioterMov* 2009;22(4):497-509
24. Biasibetti EM, Schuster RC. Efeitos da Terapia de Contensão Induzida Adaptada na Funcionalidade e Qualidade de Vida de Pacientes Hemiparéticos. *RevFisioter S Fun.* Fortaleza, 2013 Jul-Dez; 2(2): 51-60.
25. Wang, q. Et al. Comparison of conventional therapy, intensive therapy and modified constraint-induced movement therapy to improve upper extremity function after stroke. *Journal of rehabilitation medicine*, uppsala, v. 43, n. 7, p. 619-625, 2011.
26. Gianlorenço ACL, Kirizawa JM, Faganello FR. Influência da terapia de contensão induzida na funcionalidade do membro superior de indivíduos hemiparéticos. Universidade Federal de São Carlos, Departamento de Fisioterapia. 2013.

