



CAPSULITE ADESIVA DE OMBRO UMA REVISÃO SISTEMÁTICA: INTERVENÇÕES FISIOTERAPÊUTICAS ISOLADAS OU ASSOCIADAS AO BLOQUEIO ANESTÉSICO

Shoulder adhesive capsulitis a systematic review: physiotherapeutic Interventions isolated or associated with anesthetic blockade

Willians Cassiano Longen
Morgana Honorato da Luz
Daiana de Assis do Canto

Abstract: The adhesive capsulitis is characterized by spontaneous chronic shoulder pain and gradual loss of shoulder motion. One of the main treatments for adhesive capsulitis is a trial of conservative therapies, including analgesia, exercise and physiotherapy. The objective of this systematic review was to describe the evolution with the physiotherapeutic treatments alone and treatment associated with anesthetic block in adhesive capsulitis. Both physiotherapeutic and anesthetic block treatments are described, and evidence based studies are presented in support of or against each corresponding treatment. Finally we suggest that conventional physiotherapy using combined passive and active exercise is considered important in the conservative management of the CA of the shoulder. In adverse cases the use of anesthetic block may aid in treatment. **Key Words:** Chronic Pain; Shoulder; Analgesia; Physiotherap

Resumo: A capsulite adesiva de ombro (CAO) é caracterizada por dor crônica espontânea e perda funcional do movimento. Um dos principais tratamentos para CAO é a terapia conservadora que inclui exercícios de Fisioterapia e analgesia. O Objetivo desta revisão sistemática foi descrever a evolução do tratamento da CAO utilizando Fisioterapia isolada ou associada à técnica de bloqueio anestésico. Os resultados demonstram que ambos os tratamentos para CAO, tanto os fisioterapêuticos como o bloqueio anestésico possuem evidências a favor ou contra. O estudo sugere que a Fisioterapia convencional, utilizando exercícios passivos e ativos combinados, pode ser considerada como estratégia importante no manejo conservador da CAO. Em casos adversos, o uso associado do bloqueio anestésico pode ajudar no tratamento. **Palavras-chave:** Dor Crônica; Ombro; Analgesia; Fisioterapia.

INTRODUÇÃO

A capsulite adesiva de ombro (CAO), chamada artrofibrose, descreve um processo patológico onde o corpo forma um tecido cicatricial excessivo em torno da glenoumeral articular, provocando rigidez, dor e disfunção^{1,2}. Esta rigidez dolorosa de ombro afeta adversamente as atividades da vida diária com consequências deletérias a qualidade de vida dos indivíduos³. Simon ED. foi o primeiro médico a descrever esta patologia como periarterite escapulo umeral. Mais tarde Earnet C. em 1934, descreveu como ombro congelado, enfatizando a perda da mobilidade deste segmento. Por fim, Julio N. redefiniu esta patologia intitulado como capsulite adesiva de ombro, por apresentar alterações inflamatórias e fibróticas significativas na capsula e na bursa adjacente do ombro^{3,4}.

Os dados epidemiológicos demonstram uma incidência de capsulite adesiva em geral na população de aproximadamente 3% a 5%³. Em indivíduos diabéticos a incidência pode chegar a 20%⁴. A literatura tem descrito a capsulite adesiva como uma doença idiopática afetando a extremidade não dominante do membro^{2,5}. Contudo o envolvimento bilateral tem sido reportado em 40% a 50% dos casos⁴. Estudos apontam que CAO é frequentemente considerada como uma doença autolimitada que se resolve entre um a três anos^{3,4}. Neste sentido, pesquisas têm demonstrado que entre 20% e 50% dos pacientes desenvolvem um quadro duradouro com sintomas mais severos da doença^{6,7}, mesmo após o início do tratamento. Nestes casos, ambas as terapias (operatórias e não operatórias) são necessárias para

reestabelecer a funcionalidade da articulação e a qualidade de vida do paciente^{5,6,7}.

Sendo assim o objetivo do estudo é descrever a evolução do tratamento da CAO utilizando Fisioterapia isolada ou associada à técnica de bloqueio anestésico na CAO. A hipótese estabelecida foi de que a combinação de ambos os tratamentos pode apresentar resultados melhores do que apenas uma das terapêuticas.

METODOLOGIA

Desenho do Estudo: Estudo de revisão sistemático, realizado de acordo com as diretrizes predefinidas fornecidas pela Cochrane Collaboration (2008)^{8,9}. Todas as informações foram obtidas de acordo com a qualidade do relatório para estudo de revisão sistemática, fornecido pelo manual de Revisões Sistemáticas de Intervenção¹⁰.

Bases na Literatura: Foram pesquisadas as bases de dados eletrônicas (PubMed, Web of Science e Cochrane Library). Toda a pesquisa foi realizada pelos autores do próprio artigo sendo a lista de referências dos artigos selecionada manualmente. Todas as análises e descrições dos resultados foram pautadas em estudos publicados anteriormente. Portanto nenhuma aprovação ética e consentimento dos pacientes foi necessário.

Busca Estratégica: A estratégia de busca incluiu as seguintes palavras chaves variavelmente combinadas: bursite, capsulite, ombro congelado, ombro rígido, bloqueio anestésico e fisioterapia. Especificadamente em relação aos tipos de estudos foram selecionados:

ensaios clínicos randomizados, ensaios experimentais comparativos, estudos de revisão sistemática e meta-análise, chegando a um total de 51 artigos, destes 91% são datados entre 2000 e 2017.

Crítérios de Inclusão e Exclusão: Os critérios de inclusão foram: a) estudos que contam com uma ou mais palavras chaves no título ou no resumo; b) estudos, que empregaram a utilização isolada ou combinada da fisioterapia mais bloqueio anestésico; c) estudos somente em língua inglesa ou portuguesa. Os critérios de exclusão foram: a) artigos não disponíveis em textos completos em pdf; b) artigos de acompanhamento de um único membro; c) estudos de casos e relatos de experiência; d) estudos experimentais sem grupo controle.

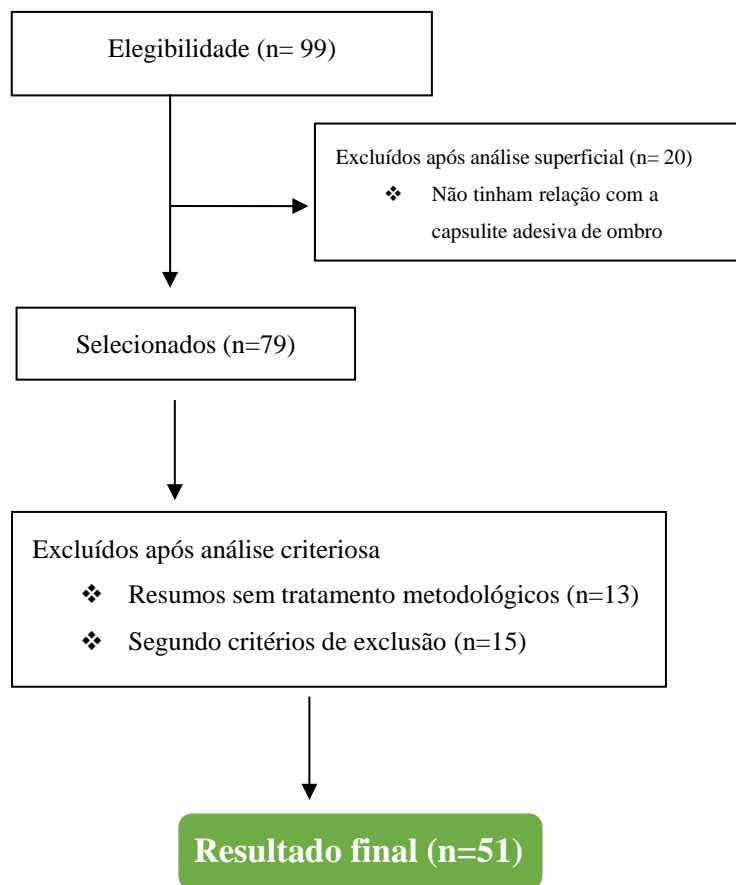
Randomização dos Artigos: O processo de escolha dos artigos foi feito pelos próprios autores do manuscrito que selecionaram os estudos usando uma forma predeterminada onde foi utilizado o ano, tamanho da amostra, ombro do tratamento, protocolo de intervenção e características dos participantes.

RESULTADOS

Os resultados do banco de dados inicial da presente revisão sistemática, iniciou com a identificação de 89 artigos científicos indexados em bancos de dados e 10 artigos adicionais que foram encontrados na verificação das listas de referências dos próprios artigos iniciais, totalizando 99 estudos publicados. Após este procedimento foi realizada uma análise superficial e retirados 20 artigos não relacionados à CAO, com isso restaram 79 artigos. Destes, 13 artigos foram

excluídos após análise criteriosa dos resumos. Dos 66 artigos restantes, após a leitura criteriosa da metodologia foram excluídos mais 15 segundo os critérios pré-estabelecidos. Restaram então, 51 artigos que foram considerados pertinentes e incluídos na revisão. O processo de seleção está apresentado abaixo (Figura 1).

Figura 1. Diagrama dos Resultados da Revisão Sistemática dos Artigos



DISCUSSÃO

Capsulite Adesiva de Ombro e Comprometimento Anatômico

A contratura da cápsula glenoumeral é padrão ouro da CAO⁴. Pesquisas demonstram perda da camada sinovial da cápsula, significativa aderência da axila para o colo

anatômico do úmero e diminuição de volume capsular em geral nesta condição⁵. É fato que na CAO existe um intervalo rotatório espaçado e fibrótico que compromete a estabilidade articulação glenoumeral¹¹. Este intervalo é limitado pelo tendão supra espinhoso na parte superior, pelo tendão subescapular na parte inferior, o ligamento transumeral na parte lateral e por fim o processo coracóide na medial^{4,5}. O intervalo rotatório contém o ligamento córaco-umeral (LCU). A contratura do LCU é considerada o achado essencial na capsulite adesiva^{4,11}. O LCU na CAO está sob forte tensão e com o máximo de rotação externa^{9,10}.

Partindo disso estudos clínicos tem apontado que este é um dos principais alvos de tratamento de capsulite adesiva^{5,7,10}. A literatura tem demonstrado que indivíduos com CAO tem o LCU mais rígido, quando comparado com o ombro não afetado^{12,11}. Através de exames de ressonância magnética estudos evidenciam o LCU está espessado (4.1mm versus 2.7mm) em pacientes com CAO versus seus controles^{13,14}. Da mesma forma a cápsula no intervalo rotador é mais espessa (7,1 mm versus 4,5 mm) e o volume do recesso axilar é menor (0,53mL versus 0,88mL), quando comparado com seus pares respectivamente^{13,14}. Estas alterações pato anatômicas tem justificado o quadro de comprometimento funcional em indivíduos portadores de CAO.

Capsulite Adesiva de Ombro e Disfunções Inflamatórias e Moleculares

A literatura tem preconizado que o desenvolvimento da CAO, envolve processo disfuncional fibrótico que são modulados por

mecanismos inflamatórios^{4,5}. Estudos tem demonstrado uma elevação de citosinas pró inflamatórias, incluindo interleocina-1(IL), IL-1b, fator de necrose tumoral alfa (TNF-a) e ciclogenases, na cápsula e no tecido da bursa em pacientes com CAO, quando comparados com controles¹⁵. Neste sentido, evidências científicas suportam que a CAO é primeiramente um processo inflamatório que eventualmente conduz a alterações fibróticas na capsula^{2,5,6}. Hand et al.,¹⁶ demonstrou que tecidos obtidos do intervalo rotor de pacientes com CAO, apresentam células inflamatórias incluindo células T, células B, macrófagos e mastócitos com alta prevalência.

Diante deste quadro, os mastócitos são conhecidos por regular a proliferação de fibroblastos, podendo atuar como intermediário do mecanismo inflamatório e subsequente aos processos fibróticos^{15,16}. Recentemente estudos tem associado a inflamação com mecanismos citogênicos moleculares que são susceptíveis ao desenvolvimento da CAO^{15,16}. Análises citogênicas tem revelado elevados níveis de fibrogênicos (MMP-3), concomitantemente citosinas inflamatórias (IL-6) em pacientes com CAO^{17,18}. Ling e colegas¹⁸ encontraram um polimorfismo peptídeo da IL-6 que está associada ao agravamento e rigidez do ombro após reparo de manguito rotador, demonstrando uma pré-disposição genética secundária para CAO. Rayha et al.,¹⁹ reportou elevação na expressão de IGF-2 e B-catenin em sujeitos portadores de CAO.

Diante disto, Watson et al.,²⁰ demonstrou uma super expressão de TGF-b1 usando um vetor de adenovírus em ratos que conduziram o desenvolvimento de CAO cinco dias mais tarde.

Estes achados supracitados sugerem que a inflamação e os mecanismos citogênicos moleculares, ocorrem na CAO, e que estes processos podem explicar porque a CAO é insuportável e dolorosa^{15,16,18,19,20}.

Intervenções Fisioterápicas na Capsulite Adesiva

Alguns profissionais da área de fisioterapia acreditam que o alívio da dor deva ser o objetivo principal no tratamento de CAO^{21,22}. Neste sentido

considerando a incapacidade funcional e seu impacto na qualidade de vida dos pacientes, este objetivo deve ser refinado consequentemente para restauração da mobilidade funcional do ombro²³. Partindo disso a escolha do tratamento depende do

estado funcional do paciente no momento da terapia^{21,23}. Em geral, uma tentativa de tratamento conservadora é garantida por seis meses, desde que o fisioterapeuta monitore de perto a evolução²¹.

Entretanto se o processo de evolução parar ou a condição clínica do paciente piorar, uma

abordagem alternativa ao tratamento deve ser considerada²⁴. Dentre os tratamentos

conservadores a literatura tem sugerido medicação oral^{1,2}, injeções de corticóides intra-articular^{3,4}, bloqueio do nervo subescapular^{2,4}, manipulação sobe efeito de anestesia^{25,26} e fisioterapia^{12,13}.

Dentre os tratamentos cirúrgicos estudos têm apontado a artroscopia^{22,23} e o lançamento aberto²¹.

Especificamente em relação a fisioterapia estudos vem apontando como uma terapia chave em pacientes com CAO de ombro, com efeitos clínicos significativos na manutenção de movimentos, recuperação de amplitude articular e

impedindo do agravamento da contratura capsular do ombro^{27,28}. Uma vez que os sintomas da CAO permitam, é amplamente aceito que a fisioterapia deve ser utilizada no manejo conservador^{1,4,21,27,28}.

Diversas intervenções fisioterápicas são usadas na CAO, como aplicações de calor ou gelo, exercícios de aumento de amplitude articular de forma ativa ou passiva, alongamento, exercícios domiciliares, laserterapia, estimulação elétrica nervosa transcutânea e técnicas de facilitação neuromuscular proprioceptivas^{26,27,28,29}. Por outro lado, o uso do ultrassom, massagem, iontoforese tem sido desencorajado por alguns estudos, e parece não ter benefício algum no tratamento da CAO, reduzindo a probabilidade de um desfecho favorável^{28,29}.

Como linhas de frente no tratamento fisioterápico da CAO a mobilização articular como tração (técnica que envolve a distração de uma superfície articular perpendicular à outra) e deslizamento (técnica que envolve o movimento translacional de uma superfície articular paralela a outra), são usadas para alongar a cápsula aderida e melhorar os movimentos fisiológicos³¹.

Johnson et al.,³² comparou o deslize de mobilização anterior versus posterior e concluiu que a mobilização articular posterior foi mais efetiva que a anterior para melhorar a rotação externa do ombro, após três sessões terapêuticas. Importante destacar que segundo Kelley et al.,³³ a intensidade do alongamento deve combinar com a resiliência do paciente e a capacidade do tecido de lidar com o estresse físico. Derkcs et al.,³⁴ realizando um estudo clínico randomizado com 77 pacientes, conclui que a reabilitação física intensiva pode ser contraproducente, quando

comparado um grupo realizando alongamento e mobilização além do limite da dor (grupo de fisioterapia intensiva), com um segundo grupo (grupo de negligência supervisionada), realizando exercícios ativos dentro do limite da dor.

Entretanto Vemuelen et al.,²⁹ demonstrou em outro estudo clínico randomizado que as técnicas de mobilização de alto grau, são mais eficazes que a de baixo grau no manejo da CAO, apesar dos resultados apontarem que os pacientes melhoram em ambas as estratégias²⁹. Outro estudo, conduzido por Russel et al.,³⁵ demonstrou que pacientes portadores de CAO que desenvolvem sintomas de ansiedade e depressão, as intervenções fisioterápicas realizadas com sessões de exercícios em grupos, fornecem resultados superiores no alívio de sinais e sintomas de dor, em relação a sessões individuais.

Por fim, de acordo com a literatura, ao selecionar um método fisioterápico de tratamento para CAO é importante considerar os sintomas do paciente, o estágio da doença e o reconhecimento de diferentes padrões de perda de movimento^{4,10,21,33,35}. Todavia é importante educar o paciente, explicando a evolução da patologia e o seu caráter autolimitado, reconhecendo que a completa amplitude de movimento e a funcionalidade do ombro, talvez nunca seja restaurada por completo^{29,30,35}.

Bloqueio Anestésico do Nervo Supraescapular

Anatomicamente o nervo supraescapular é responsável pelas inervações para os músculos do supra e infraespinhoso, sendo o mediador principal de 70% das inervações

sensoriais do ombro^{36,37}. O bloqueio do nervo supraescapular (BNSE), é amplamente utilizado em pacientes com dor e limitações de movimentos de ombro portadores de capsulite adesiva de ombro^{36,37}. O BNSE foi realizado primeiramente em 1941, tendo como objetivo bloquear os nervos da articulação glenoumeral, a medida que os mesmos se ramificam, diante do nervo supraescapular, próximo a incisura da escápula³⁸. O desfecho desta intervenção, tem sido relacionado a melhoria do componente da dor neuropática ou hidrodissecção de um nervo aprisionado^{39,40}.

Em sua metanálise, Chang et al.,³⁶ aponta que a BNSE pode ser usado como método de analgesia para pacientes submetidos a cirurgia de ombro, mas não é recomendado para pacientes não operados. Estudos apontam que este procedimento pode ser repetido duas vezes por semana durante 3 a 4 semanas^{39,41}. Jones et al.,⁴² compararam os efeitos terapêuticos do BNSE, com injeção intra-articular de corticóides e descobriram que a técnica é segura, eficaz.

Em um estudo clínico randomizado desenvolvido por Dahan et al.,⁴³ comparando três modelos de BNSE com bupivacaína em um intervalo semanal com placebo, encontraram alívio significativo da dor, mas nenhuma melhora em relação a amplitude de movimento. Wertheim et al.,³⁸ encontrou redução de dor crônica no grupo tratado com BNSE comparado com controle (n=34), após um mês de acompanhamento (62% vs 13%). Seguindo esta lógica, dois estudos clínicos randomizados^{41,42} de alta qualidade (n=41; n=30) encontraram eficácia na utilização de BNSE, realizando técnicas de ponta de agulha guiada com melhorias na redução de dor e aumento da

amplitude de movimento após 12 semanas de intervenção.

Fechamento: Fisioterapêuticas isolada ou associado ao bloqueio anestésico

A capsulite adesiva do ombro é uma doença incapacitante, podendo ter uma recuperação de até trinta e seis meses^{4,27}. É fato que os estudos clínicos randomizados por questões éticas, de diagnósticos ou ainda por diferentes estágios clínicos de recrutamento que se encontram os pacientes da CAO, tem dificultado a comparação e o desenvolvimento estudos mais aprofundados relacionados a fisioterapêuticas isolada ou associado ao bloqueio anestésico. Neste sentido alguns estudos têm reportado o benefício inicial com a utilização de BNSE, com redução de dor e melhora da amplitude de movimento nos primeiros três meses de tratamento, infelizmente após este tempo os pacientes têm regredido^{44,45}.

Dorsi et al.²⁸ tem sugerido que a combinação de dois tratamentos que envolve a injeção de esteróides associada à Fisioterapia convencional parece ser mais efetiva que o isolamento de uma ou outra terapia na recuperação da amplitude de movimento e redução de dor na CAO. Todavia fatidicamente a literatura tem apontado que os exercícios fisioterápicos usados para prevenir a contratura capsular e melhorar a amplitude de movimento do ombro são frequentemente usados na reabilitação com desfecho favorável^{46,47}.

Interessantemente exercícios envolvendo alongamento suave parecem ser mais efetivos do que exercícios de alongamento mais intensos^{46,47}.

Evidências apóiam que a terapia com laser e o aquecimento profundo são muito eficazes se aplicados adicionalmente as técnicas de mobilização ou a programas de exercícios fisioterápicos convencionais⁴⁸.

Por outro lado, o BNSE é uma alternativa segura e altamente reprodutível para o tratamento da CAO^{42,43}. Este bloqueio pode ser usado sozinho ou com a combinação de fisioterapia^{42,43}. O bloqueio do nervo supraescapular, contém uma proporção substancial de fibras simpáticas que suprem a articulação do ombro, causando alívio significativo da dor⁴¹. Todavia, não existe evidências suficientes para apontar qual é o melhor tratamento para CAO^{49,50}. Na ausência de uma direção clara da literatura, uma abordagem realista do manejo do paciente precisa ser planejada.

Uma pesquisa realizada entre profissionais de saúde (fisioterapeutas e cirurgiões ortopédicos) constatou que a maioria dos profissionais recomenda o tratamento não cirúrgico na fase dolorosa, incluindo analgesia oral e fisioterapia⁵¹. Outro estudo realizado com cirurgiões ortopédicos especialistas em ombro, revelou que o manejo da CAO varia tanto em relação as opções cirúrgicas e não cirúrgicas⁵⁰. Abaixo uma tabela com as prioridades e as intervenções sugeridas para tratamento de CAO, segundo especialistas.

Tabela 1. Objetivo e Intervenção do Tratamento Sugerido nas Fases da CA de Ombro

Fase do Tratamento da capsulite adesiva	Objetivo	Intervenção de tratamento
Fase da Dor	Redução da dor E preservação da função	Drogas anti-inflamatórias não esteroides/ Fisioterapia / hidroterapia
Fase de Congelamento	Prevenção da formação de aderências	Drogas anti-inflamatórias não esteroides/ tratamento de distensão capsular/ fisioterapia
Fase Congelada	Melhora da amplitude de movimento	Drogas anti-inflamatórias não esteroides / tratamento de distensão capsular/ Anestesia com manipulação/ Fisioterapia
Fase de Descongelamento	Restauração da função normal da articulação	Fisioterapia

Diante disto, estudos apontam que pacientes com uma adesão significativa e confiante ao tratamento, melhoram seus resultados com a fisioterapia convencional^{48,49,50,51}. Contudo é importante enfatizar que a amplitude de movimento do paciente recuperado nunca será a mesma. Clinicamente o tratamento da fisioterapia na fase dolorosa visa primeiramente reduzir a dor e preservar a mobilidade e o funcionamento básico dos movimentos articulares de ombro^{4,21,25}.

Paralelo a isso nas quatro primeiras semanas de tratamento, injeções ou substâncias orais a base de anti-inflamatórios e esteróides em muitos casos, são necessários^{2,6,8}. Passando esta fase, um programa de fisioterapia com exercícios

de alongamento e de mobilidade muscular abaixo do limiar da dor deve ser usado^{21,23,30}. Especificamente nesta fase (congelamento), o objetivo central do tratamento fisioterápico é prevenir rigidez e reduzir a formação de aderências intra-articulares^{27,28,29}. Nesta fase a fisioterapia é muito importante, sendo que o programa de exercícios deve incluir a mobilização passiva, exercícios ativos, exercícios domiciliares diários, e exercícios de alongamento interno e externos com uso de polias^{4,21}

CONCLUSÕES

A literatura aponta diversas intervenções de tratamento para CAO, contudo não há consenso sobre qual opção terapêutica é superior, principalmente por falta de estudos científicos

longitudinais de alto nível^{4,12,21}. Contudo a ciência descreve que a CAO é uma condição autolimitada e o tratamento conservador devem ser a primeira escolha na fase inicial da doença. A Fisioterapia convencional utilizando exercícios passivos e ativos combinados, podem ser considerados importantes no tratamento conservador da CAO. Em casos adversos, a utilização do bloqueio anestésico pode ajudar no tratamento. Como limitação, apontamos a falta de estudos clínicos randomizados de alta qualidade com longos períodos de acompanhamento, comparando diferentes opções de tratamento, a fim de formular diretrizes precisas sobre o melhor tratamento da CAO.

REFERÊNCIAS

1. Neviaser AS, Neviaser RJ. Adhesive capsulitis of the shoulder. *J Am Acad Orthop Surg.* 2011; 19:536–542.
2. Manske RC, Prohaska D. Diagnosis and management of adhesive capsulitis. *Curr Rev Musculoskelet Med.* 2008;1: 180–189
3. D’Orsi GM, Via AG, Frizziero A, et al. Treatment of adhesive capsulitis: a review. *Muscles Ligaments Tendons J.* 2012; 2: 70–78.
4. Hai VL, Stella J, Nazarian AR, Edward KR. Adhesive capsulitis of the shoulder: review of pathophysiology and current clinical treatments. *Shoulder & Elbow.* 2017;975-84.
5. Neviaser JS. Adhesive capsulitis of the shoulder: a study of the pathological findings in periarthritis of the shoulder. *J Bone Joint Surg.* 1945; 27: 211–22.
6. Binder AI, Bulgen DY, Hazleman BL, et al. Frozen shoulder: a long-term prospective study. *Ann Rheum Dis.* 1984; 43: 361–364.
7. Hand C, Clipsham K, Reese JL, et al. Long-term outcome of frozen shoulder. *J Shoulder Elbow Surg.* 2008; 17: 231–236.

8. Sun Y, Chen J, Li H, et al. Steroid injection and nonsteroidal anti-inflammatory agents for shoulder pain: a PRISMA systematic review and meta-analysis of randomized controlled trials. *Medicine (Baltimore).* 2015;94:222-226.
9. Sun Y, Lu S, Zhang P, et al. Steroid injection versus physiotherapy for patients with adhesive capsulitis of the shoulder: a PRISMA systematic review and meta-analysis of randomized controlled trials. *Medicine (Baltimore)* 2016. 95:346-359.
10. Moher D, Cook DJ, Eastwood S, et al. Improving the quality of reports of meta-analyses of randomized controlled trials: the QUORO Mstatement. *Rev Esp Salud Publica.* 2000;74:107–18.
11. Hunt SA, Kwon YW and Zuckerman JD. The rotator interval: anatomy, pathology, and strategies for treatment. *J Am Acad Orthop Surg.* 2007; 15: 218–227.
12. Wu CH, Chen WS, Wang TG. Elasticity of the coracohumeral ligament in patients with adhesive capsulitis of the shoulder. *Radiology* 2016; 278: 458–464.
13. Li JQ, Tang KL, Wang J, et al. MRI findings for frozen shoulder evaluation: is the thickness of the coracohumeral ligament a valuable diagnostic tool? *PLoS ONE.* 2011; 6:28-704 -716.
14. Mengiardi B, Pfirrmann CW, Gerber C, et al. Frozen shoulder: MR arthrographic findings. *Radiology.* 2004; 233: 486–492.
15. Lho YM, Ha E, Cho CH, et al. Inflammatory cytokines are overexpressed in the subacromial bursa of frozen shoulder. *J Shoulder Elbow Surg* 2013; 22: 666–672.
16. Hand GC, Athanasou NA, Matthews T, et al. The pathology of frozen shoulder. *J Bone Joint Surg Br.* 2007; 89: 928–932.
17. Kabbabe B, Ramkumar S, Richardson M. Cytogenetic analysis of the pathology of frozen shoulder. *Int J Shoulder Surg.* 2010; 4: 75–78.
18. Ling Y, Peng C, Liu C, et al. Gene polymorphism of IL-6 and MMP-3 decreases passive range of motion after rotator cuff repair. *Int J Clin Exp Pathol.* 2015; 8: 5709–5714.
19. Raykha CN, Crawford JD, Burry AF, et al. IGF2 expression and b-catenin levels are increased

- in frozen shoulder syndrome. *Clin Invest Med*. 2014; 37: E262–E267
20. Watson RS, Gouze E, Levings PP, et al. Gene delivery of TGF- β 1 induces arthrofibrosis and chondrometaplasia of synovium in vivo. *Lab Invest* 2010; 90: 1615–1627.
21. Georgiannos D, Markopoulos G, Devetzi E, Bisbinas I. Adhesive Capsulitis of the Shoulder. Is there Consensus Regarding the Treatment? A Comprehensive Review. *Open Orthop J*. 2017; 28;11:65-76
22. Noël E, Thomas T, Schaefferbeke T, Thomas P, Bonjean M, Revel M. Frozen shoulder. *Joint Bone Spine*. 2000; 67:393-400.
23. Dodenhoff RM, Levy O, Wilson A, Copeland SA. Manipulation under anesthesia for primary frozen shoulder: effect on early recovery and return to activity. *J Shoulder Elbow Surg* 2000;9:23-6.
24. Neviasser TJ. Adhesive capsulitis. *Orthop Clin North Am* 1987; 18: 439-43.
25. Grant JA, Schroeder N, Miller BS, Carpenter JE. Comparison of manipulation and arthroscopic capsular release for adhesive capsulitis: a systematic review. *J Shoulder Elbow Surg*. 2013; 22: 1135-45.
26. Farrell CM, Sperling JW, Cofield RH. Manipulation for frozen shoulder: long-term results. *J Shoulder Elbow Surg* 2005; 14: 480-4.
27. Wilson J, Russell S, Walton M. The management of frozen shoulder. *Curr Phys Med Rehabil Rep*. 2015; 3: 181-7.
28. Dorsi GM, Via AG, Frizziero A, Oliva F. Treatment of adhesive capsulitis: a review. *Muscles Ligaments Tendons J*. 2012; 2: 70-8.
29. Vermeulen HM, Rozing PM, Obermann WR, le Cessie S, Vliet Vlieland TP. Comparison of high-grade and low-grade mobilization techniques in the management of adhesive capsulitis of the shoulder: randomized controlled trial. *Phys Ther*. 2006;86: 355-68.
30. Jewell DV, Riddle DL, Thacker LR. Interventions associated with an increased or decreased likelihood of pain reduction and improved function in patients with adhesive capsulitis: a retrospective cohort study. *Phys Ther*. 2009; 89: 419-29.
31. Paul A, Rajkumar JS, Peter S, Lambert L. Effectiveness of sustained stretching of the inferior capsule in the management of a frozen shoulder. *Clin Orthop Relat Res*. 2014; 472: 2262-8.
32. Johnson AJ, Godges JJ, Zimmerman GJ, Ounanian LL. The effect of anterior versus posterior glide joint mobilization on external rotation range of motion in patients with shoulder adhesive capsulitis. *J Orthop Sports Phys Ther*. 2007; 37: 88-99.
33. Kelley MJ, Shaffer MA, Kuhn JE, et al. Shoulder pain and mobility deficits: adhesive capsulitis. *J Orthop Sports Phys Ther*. 2013; 43: A1- A31
34. Diercks RL, Stevens M. Gentle thawing of the frozen shoulder: a prospective study of supervised neglect versus intensive physical therapy in seventy-seven patients with frozen shoulder syndrome followed up for two years. *J Shoulder Elbow Surg* 2004; 13: 499-502.
35. Russell S, Jariwala A, Conlon R, Selfe J, et al. A blinded, randomized, controlled trial assessing conservative management strategies for frozen shoulder. *J Shoulder Elbow Surg* 2014; 23: 500-7.
36. Chang KV, Wu WT, Hung CY et al. Comparative Effectiveness of Suprascapular Nerve Block the Relief of Acute Post Operative Shoulder Pain A Systematic Review and Meta-Analysis. *Pain Physician*. 2016;19:445-56.
37. Vorster W, Lange CP, Briet RJ, Labuschagne BC, et al. The sensory branch distribution of the suprascapular nerve: An anatomic study. *J Shoulder Elbow Surg*. 2008;17:500-502
38. Wertheim HM, Rovenstine FA. Suprascapular nerve block. *Anesthesiology*. 1941; 2: 541-5.
39. Borstad J, Woeste C. The role of sensitization in musculoskeletal shoulder pain. *Brazil J Phy Ther*. 2015; 19:251-256.
40. Chang KV, Hung CY, Ozcakar L. Snapping thumb and superficial radial nerve entrapment in De Quervain disease: Ultrasound imaging/guidance revisited. *Pain Med*. 2015; 11:2214-2215.

41. Wassef MR. Suprascapular nerve block. A new approach for the management of frozen shoulder. *Anaesthesia*. 1992; 47: 120-4.
42. Jones DS, Chattopadhyay C. Suprascapular nerve block for the treatment of frozen shoulder in primary care: a randomized trial. *Br J Gen Pract*. 1999; 49: 39-41.
43. Dahan TH, Fortin L, Pelletier M, Petit M, Vadeboncoeur R, Suissa S. Double blind randomized clinical trial examining the efficacy of bupivacaine suprascapular nerve blocks in frozen shoulder. *J Rheumatol*. 2000; 27: 1464-9.
44. Tveita EK, Tariq R, Sesseng S, Juel NG, Bautz-Holter E. Hydrodilatation, corticosteroids and adhesive capsulitis: a randomized controlled trial. *BMC Musculoskelet Disord*. 2008; 9: 53.
45. Griesser MJ, Harris JD, Campbell JE, Jones GL. Adhesive capsulitis of the shoulder: a systematic review of the effectiveness of intra-articular corticosteroid injections. *J Bone Joint Surg Am*. 2011; 93: 1727-33.
46. Buchbinder R, Youd JM, Green S, et al. Efficacy and cost-effectiveness of physiotherapy following glenohumeral joint distension for adhesive capsulitis: a randomized trial. *Arthritis Rheum*. 2007; 57: 1027-37.
47. Maund E, Craig D, Suekarran S, et al. Management of frozen shoulder: a systematic review and cost-effectiveness analysis. *Health Technol Assess*. 2012; 16: 1-264.
48. Wong PL, Tan HC. A review on frozen shoulder. *Singapore Med J*. 2010; 51: 694-7.
49. Rookmoneea M, Dennis L, Brealey S, et al. The effectiveness of interventions in the management of patients with primary frozen shoulder. *J Bone Joint Surg Br* 2010; 92:1267-72.
50. Kwaees TA, Charalambous CP. Surgical and non-surgical treatment of frozen shoulder. Survey on surgeons treatment preferences. *Muscles Ligaments Tendons J*. 2015;4:420-4.
51. Dennis L, Brealey S, Rangan A, et al. Managing idiopathic frozen shoulder: a survey of health professionals' current practice and research priorities. *Shoulder Elbow*. 2010;2:294-300.